Kolorektální polypy

Polyp je označení pro slizniční výrůstky. Mohou se vyskytovat ve všech částech trávicí trubice a samotný pojem „polyp“ nic nevypovídá o jejich biologické povaze a jejich chování.

Rozlišujeme tak polypy **nenádorové** a **nádorové**, nádorové polypy mohou být dále děleny na **nezhoubné** a **zhoubné**. Zcela speciálním termínem je střevní polypóza, která značí četný výskyt polypů (desítky až tisíce) ve střevní sliznici.

Kolorektální polypy obvykle rozdělujeme na **epitelové** (vychází z povrchového epitelu) a **submukózní** (podslizniční).

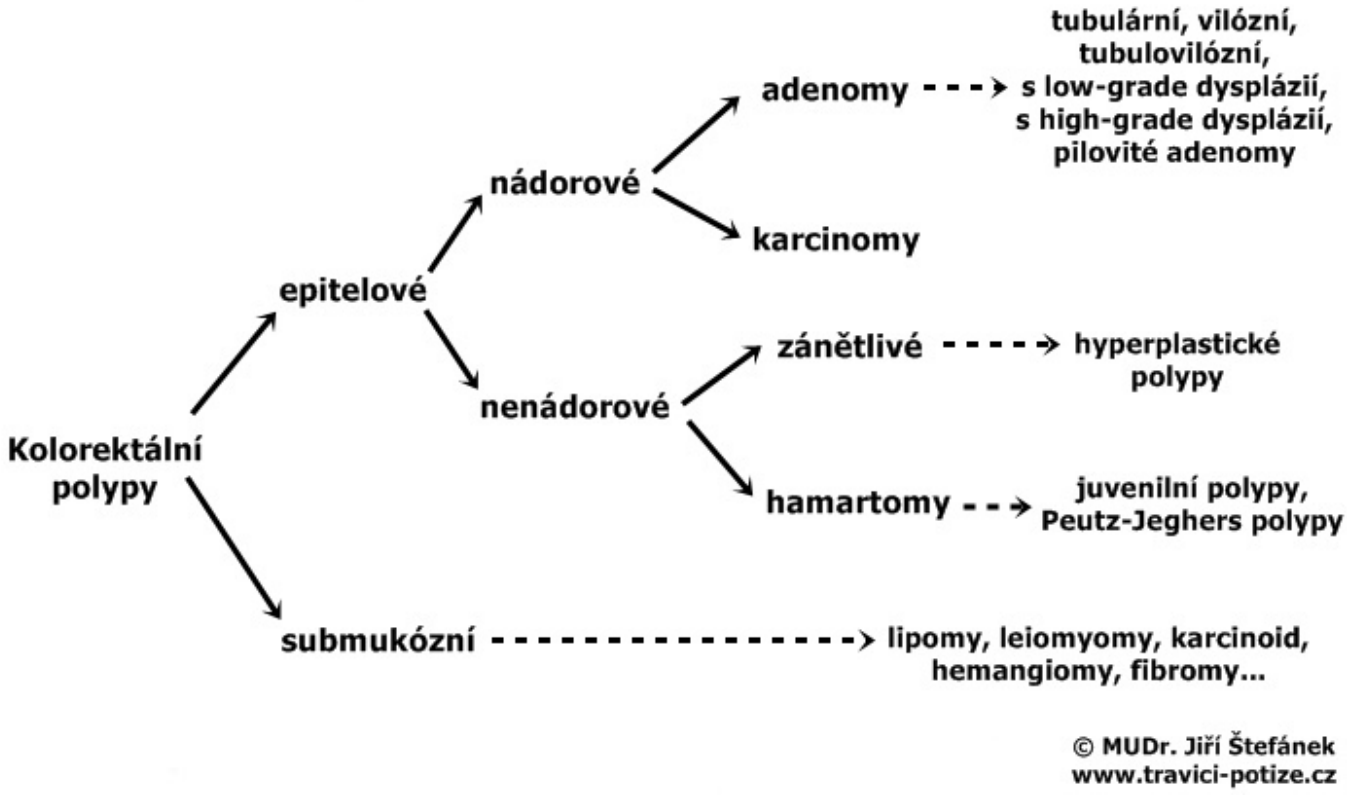

Adenomové polypy

Adenomové polypy patří mezi nezhoubné nádory, je však u nich riziko malignizace. Jako **pokročilý adenom** se označuje ten, který má vilózní složku, nebo high-grade dysplázii, nebo velikost nad 1 cm.

Za normálních okolností se ve sliznici tlustého střeva nacházejí kmenové buňky v oblasti bazální třetiny Lieberkühnových krypt. Dceřiné buňky migrují směrem k povrchu sliznice a postupně dochází ke zvyšování jejich diferenciace a naopak poklesu proliferačních schopností. U adenomů dochází k narušení procesu se zachováním zvýšené proliferace. Buňky adenomu se dostávají do kontaktu se střevním obsahem, což je vystavuje přítomným kancerogenům a zvyšuje riziko další progrese kancerogeneze.

Hyperplastické polypy

Hyperplastické polypy jsou obvykle velikosti pod 5 mm a vyskytují se v levostranném tračníku s dominantním výskytem v esovitém tračníku a rektu. Nebývají nebezpečné, neudává se u nich riziko malignizace. Svým vzhledem a histologickou stavbou jsou nicméně podobné tzv. pilovitým (serrated) lézím, proto se nesmí podceňovat (viz. níže).

Pilovité (serrated) léze

Patří sem sesilní pilovité polypy, sesilní pilovité adenomy a tradiční pilovité adenomy. S problematikou úzce souvisí hyperplastické polypy, které mají s pilovitými lézemi podobný makroskopický vzhled, a některými autory jsou dokonce do rodiny pilovitých lézí zahrnovány. Klasické hyperplastické polypy se nicméně nachází spíše v esovitém tračníku a v rektu a nebývají nebezpečné. Klasické pilovité léze jsou naopak častější v pravostranném tračníku a mají maligní potenciál. O „pilovité cestě kancerogeneze“ kolorektálního karcinomu najdete více v tomto textu.

Zánětlivé polypy

Nalézáme je v terénu zánětlivých onemocnění sliznice tlustého střeva jako jsou Crohnova nemoc, ulcerózní kolitida, tuberkulóza, klasické infekční kolitidy a další. Někdy se popisují jako tzv. pseudopolypy. Mohou mít poměrně velký rozměr a při zvředovatělém povrchu mohou být snadno zaměněny s maligní chorobou.

Hamartomové polypy

Jako hamartom označujeme nenádorovou tkáň, která je složena z tkáňových elementů přirozeně se na daném místě vyskytujících, ale rostoucích zcela disorganizovaně. Do této skupiny patří juvenilní polypy a polypy Peutz-Jeghersova syndromu.

Juvenilní polypy jsou často nalézány u dětí pod 10 let věku, bývají izolované, stopkaté a mívají zarudlou barvu. Jsou náchylné ke komplikacím včetně krvácení, volvulu a prolapsu. Histologicky obsahují rozšířené žlázy naplněné hlenem. Kromě sporadického výskytu existuje i autozomálně dominantně dědičná forma – juvenilní polypóza (viz. příslušný text). Vzhledem k tomu, že juvenilní polypy mohou mít adenomovou složku s rizikem malignizace, měly by být odstraněny.

U **Peutz-Jeghersova syndromu** se objevují četné hamartomové polypy v celém trávicím traktu, kromě toho bývají přítomny hyperpigmentace kůže a sliznic a další příznaky (viz. opět příslušný text).

Submukózní polypy

Do této bohaté skupiny patří jakékoliv podslizniční výrůstky, které při vyšetření mají tvar polypu. Jsou to různé nezhoubné tumory střevní stěny jako jsou lipomy, leiomyomy, fibromy, hemangiomy a neurofibromy. Ze zhoubných jsou to neuroendokrinní tumory (karcinoid), gastrointestinální stromální tumory, lymfomy a další.