Kancerogeneze kolorektálního karcinomu

Proces vzniku kolorektálního karcinomu je složitý, na jeho počátku je zdravá sliznice tlustého střeva, která se postupně mění v důsledku genetických mutací. U sporadického karcinomu nejde o jedinou mutaci, ale o jejich postupnou kumulaci. Obecně řečeno jde o kombinaci mutací **protoonkogenů**, **tumor supresorových genů** a **mismatch repair genů**.

Asi 80% adenokarcinomů kolorekta prochází stádiem adenomového polypu. Sekvence vývoje adenom – kolorektální karcinom trvá v průměru 10 let.

Obecné fáze kancerogeneze

Iniciace – Jedná se o prvotní genetickou mutaci. Většinou časově krátká, ale nevratná fáze, v níž buňka získává maligní potenciál.

Promoce – Promoční faktory působí zvýšenou proliferaci buňky. Působí proti sobě pro- a protiproliferační mechanizmy, při převaze protiproliferačních mechanizmů se může proces zastavit.

Progrese – V tomto stádiu se hromadí další genetické změny. Nádor zůstává nejprve v místě svého vzniku (tzv. tumor in situ), ale aktivací dalších faktorů se začne invazivně rozšiřovat do nejbližšího okolí

Existuje několik základních cest kancerogeneze kolorektálního karcinomu – **chromozomální nestabilita**, **nestabilita mikrosatelitů** a relativně nově zjištěná **serrated cesta** (**cesta pilovitých lézí**) zodpovědná až za 20-30% případů kolorektálního karcinomu.

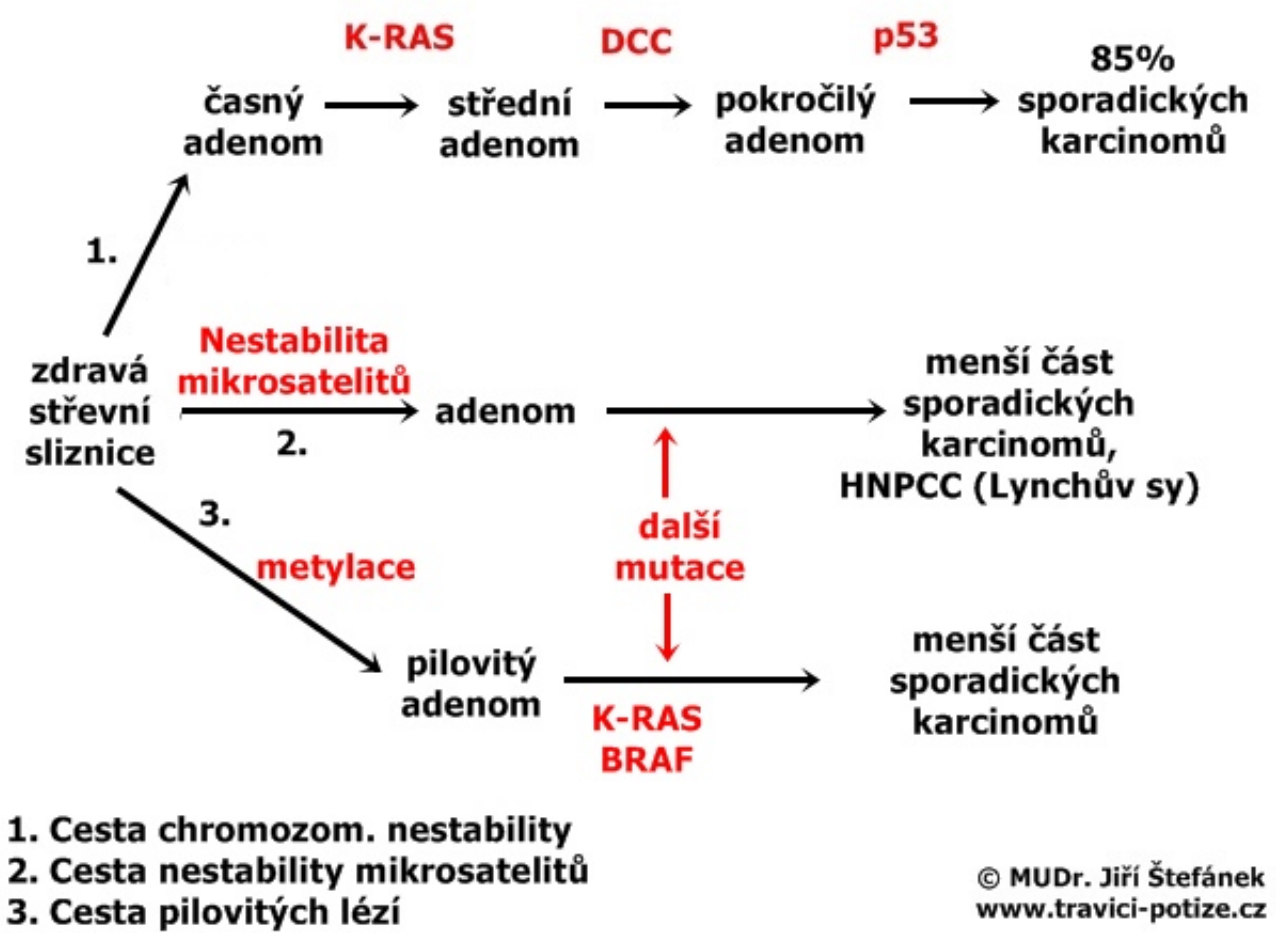

I. Cesta chromozomální nestability

Podstatou je ztráta nebo změna podstatných částí chromozomů v postižených buňkách, což vede ke změnám v určitých klíčových genech. Tato cesta způsobuje vznik asi 80% kolorektálních karcinomů.

Postižené geny

Je obtížné a pro běžného lékaře nepodstatné zmínit všechny geny, uvádím zde proto ty nejdůležitější.

APC gen

Jedná se o základní gen ve vzniku kolorektálního karcinomu. Je tumor supresorovým genem, reguluje apoptózu, adhezi mezi buňkami a zajišťuje degradaci beta-cateninu. Vyřazení APC genu způsobí zvýšenou transkripci růstových faktorů a zvýší riziko maligního zvratu. Vrozené mutace APC jsou zodpovědné za většinu případů familiární adenomatózní polypózy.

K-RAS gen

K mutaci tohoto protoonkogenu dochází spíše v intermediální fázi klasické cesty kancerogeneze, bývá však přítomna i v prvotních fázích kancerogeneze serrated lézí (viz. níže). K-RAS kóduje membránový protein sloužící k převodu mitogenních signálů. Mutace genu způsobí nadměrný přenos těchto signálů a zvýšenou buněčnou proliferaci.

DCC gen

Delece (ztráta) tohoto henu na chromozomu 18 je spojena se zvýšenou schopností karcinomu metastazovat a s horší prognózou.

p53 gen

Gen p53 se řadí mezi tumor-supresorové geny, reguluje buněčný růst a dělení. Jeho ztráta opět zvyšuje proliferační kapacitu.

II. Cesta mikrosatelitové nestability

Tato cesta kancerogeneze je méně významná a souvisí asi s 15-20% případy sporadického kolorektálního karcinomu. Kromě toho je významná pro vznik hereditárního nepolypózního kolorektálního karcinomu (HNPCC).

Podstatou je zmnožení nebo redukce krátkých opakujících se sekvencí DNA (tzv. mikrosatelity). Obvykle to vede k narušení funkce mismatch repair genů (MMR), které mají význam v reparaci DNA při replikacích.

III. Cesta serrated (pilovitých) lézí

Pilovité léze jsou širokou skupinu lézí, z nichž některé mají maligní potenciál a charakteristickou cestu kancerogeneze. Histologicky je pro ně typický „pilovitý“ vzhled krypt, který je dán nahromaděním kolonocytů s narušenou schopností apoptózy. Pilovitá cesta kancerogeneze začíná metylací některých genů, další charakteristikou je mutace BRAF a K-RAS genu.

Typy pilovitých lézí

Hyperplastické polypy

Někteří autoři je mezi pilovité léze počítají, jiní nikoliv. V endoskopickém pohledu jsou hyperplastické polypy bledé a jen minimálně vyvýšené oproti okolní sliznici, běžně nedosahují velikosti 5 mm. Velmi často jsou pokryty vrstvou hlenu a tedy špatně viditelné. Nejčastěji se vyskytují v rektosigmatu a nemají významný maligní potenciál. V oblasti pravostranného tračníku však mohou mít pilovitou složku a mohou přecházet do klasických pilovitých lézí (viz. níže).

Sesilní pilovité polypy a adenomy

Zahrnují 15-20% pilovitých lézí a jsou základním článkem cesty serrated kancerogeneze. Bývají ploché nebo lehce vkleslé, pokryté hlenem a vyskytují se spíše v proximálním (tj. pravostranném) tračníku. Histologické změny jsou kumulovány v bazi krypt a méně hluboká biopsie je nemusí odhalit. Histologicky mohou sesilní pilovité adenomy být bez dyspázie, nebo mohou obsahovat low-grade a high-grade dysplázie. To je jistý rozdíl oproti klasickým adenomům, kde je dysplázie přítomna vždy.

Tradiční pilovité adenomy

Jsou vzácné, vyskytují se spíše v levém tračníku, většinou obsahují dyspleastické buňky.

Pilovitá kancerogeneze

Většinou se v prvním kroku vyskytne mutace protoonkogenů K-RAS a BRAF. Poté se hromadí další mutace včetně nestability mikrosatelitů.

Závěr: Hyperplastické polypy není při endoskopickém vyšetření snadné odhalit od klinicky závažnějších serrated lézí, a proto by v pravostranném tračníku měly být všechny podezřelé léze odstraněny a histologicky vyšetřeny. Pacienti s potvrzenými serrated lézemi s výjimkou hyperplastických polypů rektosigmatu podléhají speciálnímu preventivnímu dispenzárnímu programu kolorektálního karcinomu. V případě nálezu vícečetných lézí, či endoskopicky neodstranitelných lézí s vysokým rizikem kancerogeneze může být nutná chirurgická léčba.