Gastritidy

Gastritida znamená zánětlivé onemocnění žaludeční sliznice. Jde o značně problematickou kapitolu, protože se jedná o histologický termín. Tíže gastritidy nemusí odpovídat viditelným změnám na sliznici a už vůbec není úměrná tíži obtíží.

Akutní gastritidy

Představují akutní reakci na určitou škodlivou noxu a základním příznakem bývá akutní horní dyspepsie (nevolnost, nechutenství, zvracení). Vyvolávajícími faktory může být alkohol, nesteroidní antirevmatika, dráždivá strava, kyseliny a louhy a infekce (akutní infekce H. pylori, CMV viróza a kandidová gastritida).

Chronické gastritidy

Souvisí s chronickým zánětem sliznice na základě dlouhodobě působících vlivů. Ke klasifikaci se používá **Sydney systém**, který vyžaduje odběr biopsií z 5 míst žaludku – žaludeční incisura, velká a malá křivina v oblasti těla, velká a malá křivina v oblasti antra. V biopsii se hodnotí přítomnost Helicobacter pylori, **infiltrace neutrofily**, **infiltrace mononukleáry**, **atrofie** a **intestinální metaplázie**. Klasifikace gastritid pak záleží na topografii, morfologii a etiologii zánětlivého procesu.

Chronické gastritidy dělíme na neatrofické, atrofické a zvláštní formy (eozinofilní, poradiační, chemické, granulomatózní, kolagenní).

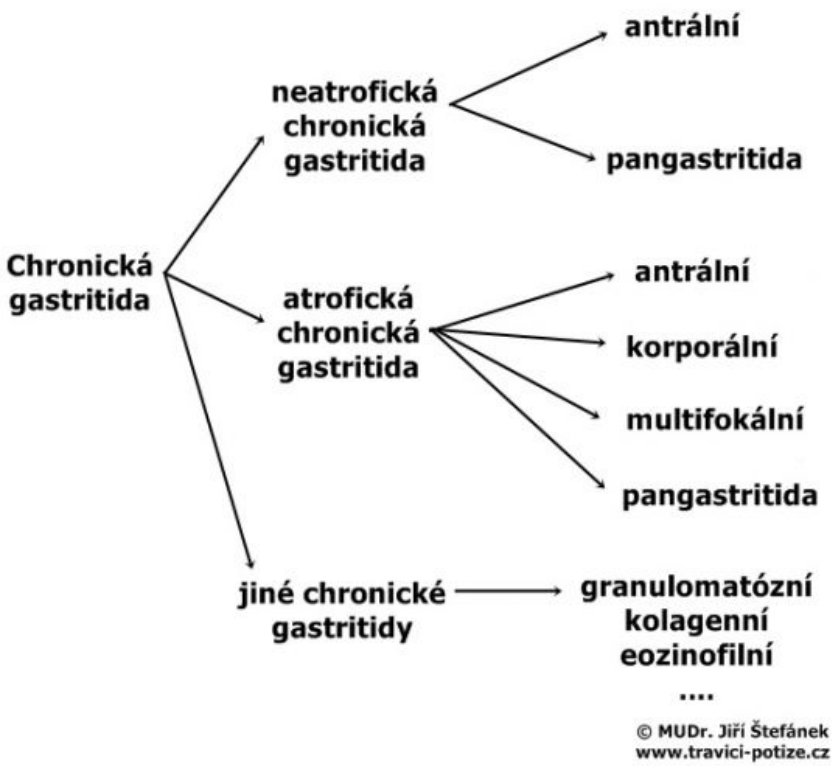

* Neatrofické chronické gastritidy

Souvisí s infekcí Helicobacterem pylori, zánětlivý infiltrát je přítomen v lamina propria sliznice. Množství neutrofilů poukazuje na aktivitu zánětu. Do této skupiny se řadí **antrálně-predominantní chronická gastritida** a **neatrofická pangastritida**.

* Atrofické chronické gastritidy

U atrofických gastritid dochází ke změně původního žlázového epitelu na vazivo, nebo na metaplastický epitel. Poměrně častá je intestinální metaplázie, která může být kompletní nebo inkompletní. Přítomnost metaplázie s dyspláziemi je rizikovým faktorem vzniku adenokarcinomu žaludku.

Do této skupiny chronických gastritid patří **antrální atrofická gastritida** (H. pylori), **atrofická gastritida žaludečního těla** (nejčastěji autoimunitní), **multifokální atrofická gastritida** (H. pylori) a **atrofická pangastritida**, která je považována za poslední stádium multifokální atrofické gastritidy.

Helicobacterová gastritida

Informace o Helicobacteru pylori najdete v příslušném textu.

Autoimunitní gastritida

Jde o autoimunitní onemocnění charakteristické vznikem autoprotilátek proti parietálním buňkám a vnitřnímu faktoru. Vzniká chronická gastritida, která se stává atrofickou a bývá lokalizována do oblasti žaludečního těla (chronická atrofická korporální gastritida). Klinicky může být dlouho asymptomatická, někdy dochází k rozvoji perniciózní anemie při zhoršené absorpci vitaminu B12 vlivem hypochlorhydrie a narušení tvorby vnitřního faktoru. Pacienti mívají hypergastrinémii a přítomnou hyperplasii ECL buněk.

* Eozinofilní gastritida

Zřejmě souvisí s polygenní alergickou poruchou a potravními alergiemi. Pro gastritidu je charakteristická infiltrace sliznice eozinofily a elevace IgE protilátek.

* Granulomatózní gastritida

Granulomatózní zánět můžeme najít u řady infekčních i neinfekčních procesů. Z infekčních procesů sem patří TBC infekce, z neinfekčních granulomatózních chorob je to žaludeční forma Crohnovy nemoci a sarkoidóza.

* Kolagenní gastritida

Je vzácnou klinickou jednotkou, bývá sdružena s kolagenní kolitidou, typickým znakem je rozšíření kolagenní vrstvy ve sliznici a infiltrace sliznice lymfocyty a eozinofily.