Barrettův jícen

Barrettův jícen je nejvýznamnější komplikací refluxní choroby jícnu a zároveň se jedná o známou prekancerózu (potenciální přednádorový stav) v této oblasti.

Příčiny

Hlavní příčinou vzniku Barrettova jícnu je dlouhodobá neléčená refluxní choroba. Ta může být asymptomatická, tíže obtíží totiž nesouvisí se závažností endoskopického a histologického nálezu. Podstatou Barrettova jícnu je metaplázie dlaždicového epitelu dolní části jícnu nad gastroezofageální junkcí do podoby cylindrického epitelu s **intestinální metaplázií**, která vzniká na podkladě chronického dráždění kyselým refluxátem. Metaplázie může být kompletní, či nekompletní, přičemž zejména nekompletní metaplázie má výraznější riziko vzniku **dysplázií** (tkáň s jistými buněčnými abnormitami), které jsou již přímo prekancerózou v užším slova smyslu. Metaplázii lze tedy chápat jako protektivní mechanizmus před chronickým drážděním sliznice, nicméně je na druhou stranu spojena s vyšší incidencí karcinomu jícnu.

Možný sled vzniku malignity: **dlaždicový epitel jícnu** -> **chronické dráždění** -> **cylindrický epitel s intestninální metaplázií** kompletní / nekompletní -> **dysplázie** lehká (low grade) -> dysplázie těžká (high grade) -> adenokarcinom

Projevy

Klinické projevy Barrettův jícen nemá, mohou se ovšem vyskytovat příznaky refluxní nemoci, zejména **pyróza** (pálení žáhy). Další projevy jsou spojeny s těžšími formami zánětu, nebo se vznikem adenokarcinomu – obtíže s polykáním (**dysfágie**), bolestivé polykání (**odynofágie**), **pokles na váze**, **krvácení** apod.

Za komplikace Barrettova jícnu lze považovat nejen vznik adenokarcinomu jícnu, ale i benigní stenózy (tj. nezhoubné zúžení jícnu) nebo vznik vředu (tzv. Barrettův vřed).

Diagnostika

Pro diagnózu Barrettova jícnu je bezpodmínečně nutná endoskopie s bioptickým odběrem. Podezření na

Barrettův jícen lze sice učinit při endoskopii pohledem na postiženou sliznici dolní části jícnu, která má rudou barvu s typickými „plaménkovými“ výběžky, definitivní diagnóza musí být ovšem učiněna až na základě histologického zhodnocení, které navíc může prokázat přítomnost dysplázií (low grade, či high grade). Přesnější určení míst k odběru umožňuje zhodnotit **zoom** endoskopie, **NBI** a **chromoendoskopie** (kyselina octová).

Barretův jícen delší než 3 cm se označuje jako **dlouhý segment**, jinak jako **krátký segment**. K popisu rozsahu postižení sliznice se endoskopický obraz Barrettova jícnu popisuje podle tzv. **Pražských kritérií** CXMY, přičemž X je vzdálenost cirkumference Barrettova jícnu od gastroezofageální junkce v centimetrech a Y je maximální vzdálenost nejdelšího výběžku od junkce v centimetrech. Příkladem tak může být např. hodnocení Barretův jícen – C1M3. Toto na první pohled hůře pochopitelné pravidlo dobře ukáže obrázek.

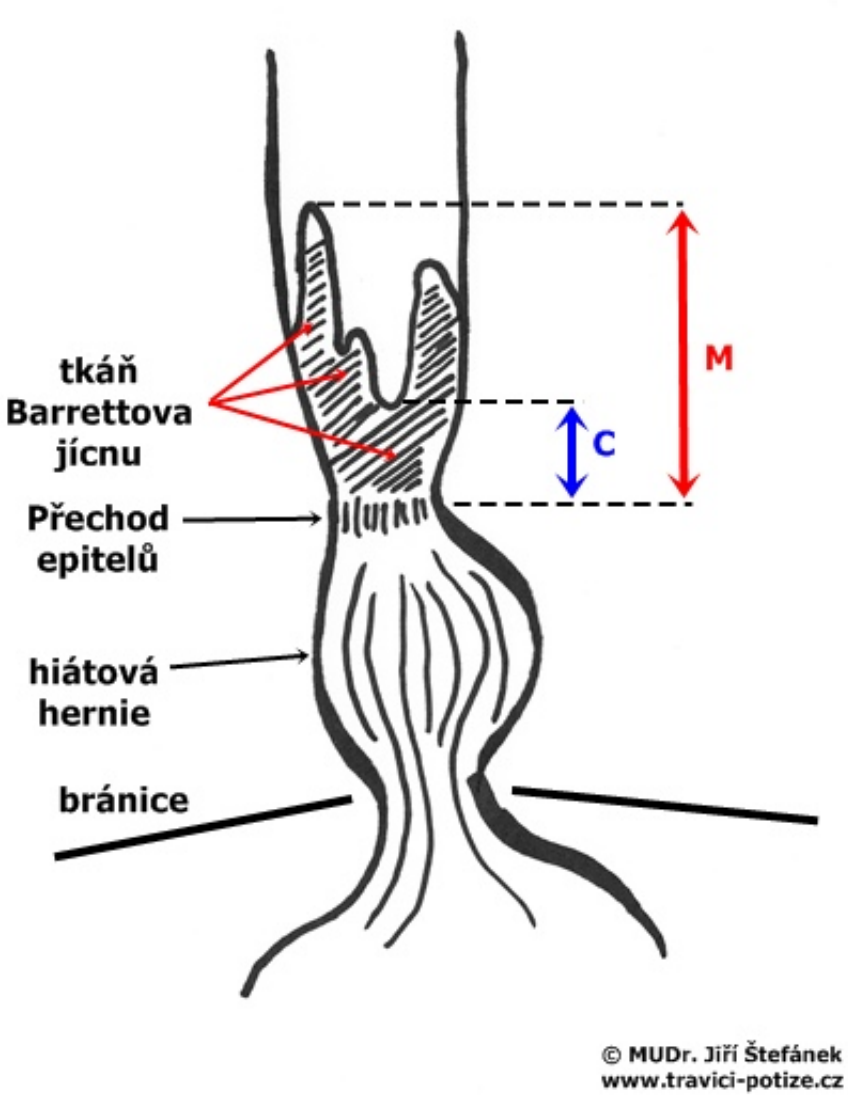

V případě průkazu Barrettova jícnu musí být pacient pravidelně endoskopicky sledován s odběrem biopsie ve 4 kvadrantech á 1 cm a to na základě histologického nálezu:

a) **bez dysplázie –** gastroskopie á 1-2 roky a po 2 negativních vyšetřeních á 2-3 roky

b) **lehká dysplázie –** první 2 kontroly á 6 měsíců a pak á 1 rok

c) **těžká dysplázie –** sledování á 3 měsíce a zvážení ablace, či chirurgického zákroku

Léčba

Barrettův jícen běžnými metodami léčit nelze. Proti refluxní chorobě se podávají léky ze skupiny blokátorů protonové pumpy, nicméně riziko přechodu již vzniklého Barrettova jícnu do adenokarcinomu se nesnižuje. V případě nálezu těžké dysplázie a-nebo ložiska adenokarcinomu in situ lze postiženou sliznici odstranit endoskopicky (endoskopická mukosální resekce, radiofrekvenční ablace), nebo chirurgicky. V případě pozdního nálezu adenokarcinomu již probíhá terapie klasicky ve spolupráci internista-chirurg-onkolog.

Byl prokázán efekt nesteroidních antirevmatik – kyseliny acetylsalicylové – v redukci rizika přechodu Barrettova jícnu do adenokarcinomu až o 40%.

Slovníček

Metaplázie – změna jednoho epitelu v jiný

Intestinální metaplázie – přeměna epitelu v epitel s charakteristikami sliznice tenkého střeva

Dysplázie – přítomnost určitých abnormit v buněčné populaci (zvýšený počet jader, atypické mitózy a další)

Gastroezofageální junkce – přechod epitelu jícnu (dlažidový nerohovějící) v epitel žaludku (cylindrický)