Nádory gastroezofageální junkce

Nádory gastroezofageální junkce tvoří speciální problematiku tvořící přechod mezi zhoubnými nádory jícnu a nádory žaludku, patří sem **adenokarcinom distálního jícnu**, **nádory kardie** a **subkardiální karcinom žaludku**. Jejich četnost oproti ostatním žaludečním tumorům roste.

Příčiny

Adenokarcinom distálního jícnu vzniká většinou v terénu Barretova jícnu jako komplikace chronické refluxní choroby. Kromě toho riziko zvyšuje mužské pohlaví, kouření, obezita a věk nad 50 let. Dochází ke klasickým histologickým změnám ve smyslu intestinální metaplázie (rizikovější je inkompletní metaplázie) s progresí dysplázií a vznikem vlastního adenokarcinomu.

Projevy

Projevy jsou obdobné jako u karcinomů jícnu a adenokarcinomů žaludku. Opět zde platí častá asymptomatičnost až do pokročilých stádií.

Diagnostika

Neodlišuje se od ostatních tumorů jícnu a žaludku, histologická klasifikace je obdobná ostatním žaludečním tumorům. Nádory gastroezofageální junkce se vyskytují +/- 5 cm od junkce a podle přesné lokalizace je pak rozdělujeme do tří typů **dle Siewerta**, což určuje charakter chirurgické terapie.

I. typ – Je lokalizován **v distálním jícnu** (1-5 cm nad junkcí)

II. typ – Je lokalizován **v oblasti kardie** (1 cm nad junkcí až 2 cm pod junkcí)

III. typ – Je lokalizován **v subkardiální části žaludku** (2-5 cm pod junkcí)

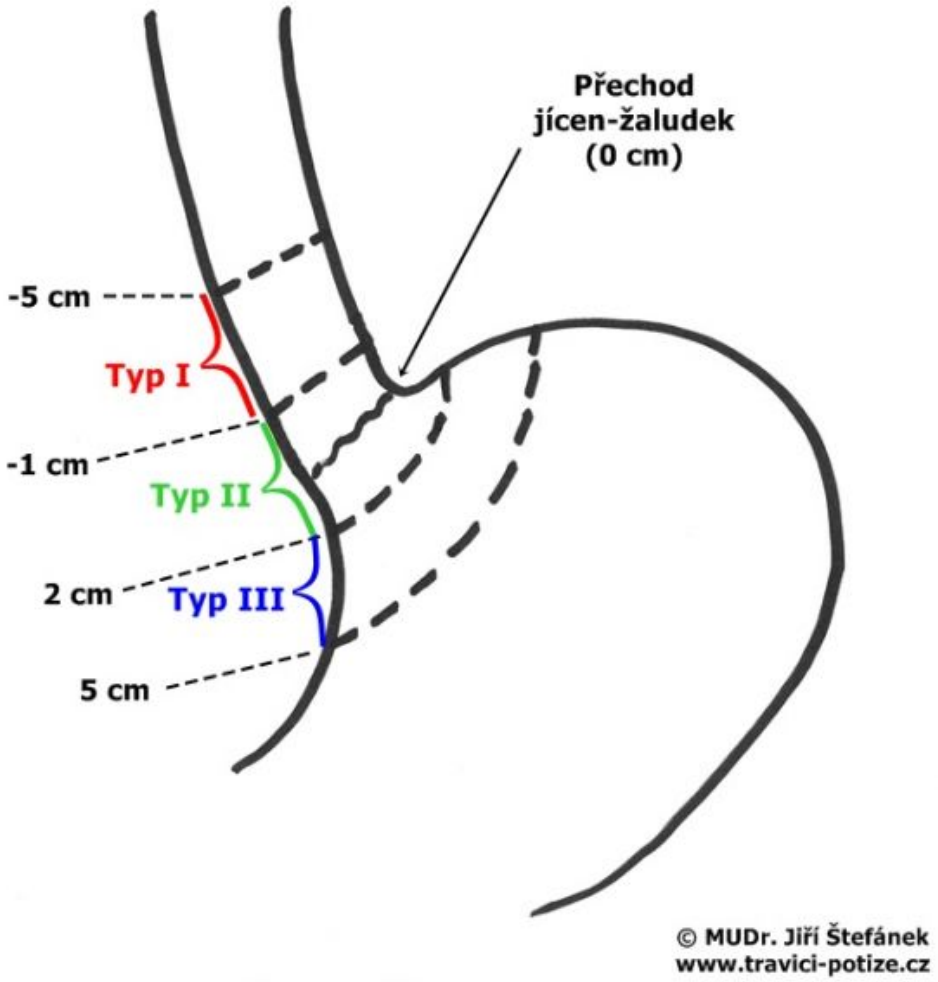

Terapie

Tumory mukózy a submukózy nedorůstající do lamina muscularis propria mohou být odstraněny endoskopicky. Jinak je základem kurativní léčby chirurgický zákrok, který je v tomto případě modifikován typem tumoru:

I. typ – U karcinomu distálního jícnu se preferuje subtotální ezofagektomie s resekcí proximální části žaludku.

II. typ – U karcinomu kardie se provádí resekce abdominálního jícnu a totální gastrektomie.

III. typ – U subkardiálního karcinomu žaludku se opět provádí resekce abdominálního jícnu a totální gastrektomie.

Využití chemo- a radioterapie se opět výrazně neliší od ostatních karcinomů jícnu a žaludku.