Achalázie

Achalázie je nejlépe rozpoznatelnou primární poruchou motility (hybnosti) jícnu. Vede k pocitu dolní dysfágie (porucha polykání). Jedná se o velmi vzácnou poruchy s incidencí asi 1 : 100,000 obyvatel za rok, obě pohlaví bývají zastoupena stejně. Přesná příčina vzniku nemoci není známá.

Mechanizmus

Dochází k narušení peristaltiky hladké svaloviny jícnu, zvýšení klidového tlaku dolního jícnového svěrače a snížení jeho relaxační schopnosti. Jde zřejmě o důsledek **degenerace Auerbachovy nervové pleteně** ve stěně jícnu s poklesem počtu nervových ganglií a degeneraci X. hlavového nervu (n. Vagus). V oblasti gangliových buněk byly zjištěny zánětlivé změny se zvýšeným počtem T-lymfocytů, předpokládá se proto imunopatologická podstata procesu. Ztráta inhibičních ganglií je pak přímo zodpovědná za poruchu relaxace dolního jícnového svěrače, která je pro achalázii nejtypičtější. Existuje totiž i typ achalázie se sníženou schopností relaxace dolního jícnového svěrače, ale nadměrnou peristaltikou jícnu – tzv. **vigorózní achalázie**.

Projevy

Nemoc se projevuje postupně narůstající **dysfágií** (porucha polykání) s pocitem váznutí sousta v oblasti hrudníku. Zprvu se problém objeví u pevných soust, postupně může dojít i k narušení polykání tekutin. Je vyšší riziko vzniku **stagnační ezofagitidy** a je zvýšené riziko **aspirací** (asi 10% nemocných s achalázií).

Významnou dlouhodobou komplikací achalázie je vznik karcinomu jícnu. Vyvolávající příčinou je zřejmě chronické hromadění potravy a bakterií se vznikem chronického zánětu sliznice. Riziko pacientů s achalázií je v tomto ohledu asi 15-33x vyšší než u zdravé populace.

Diagnostika

U poruch polykání obecně je důležitá anamnéza s přesným popisem obtíží, dobou jejich trvání a přítomností dalších varovných příznaků – krvácení, úbytek na váze, zvětšení uzlin apod. Z vyšetřovacích metod je vhodné provést **pasáž jícnu kontrastní látkou**, která může u achalázie ukázat charakteristický obraz hůře prostupného dolního jícnového svěrače s menší či větší dilatací (rozšířením) dolního jícnu.

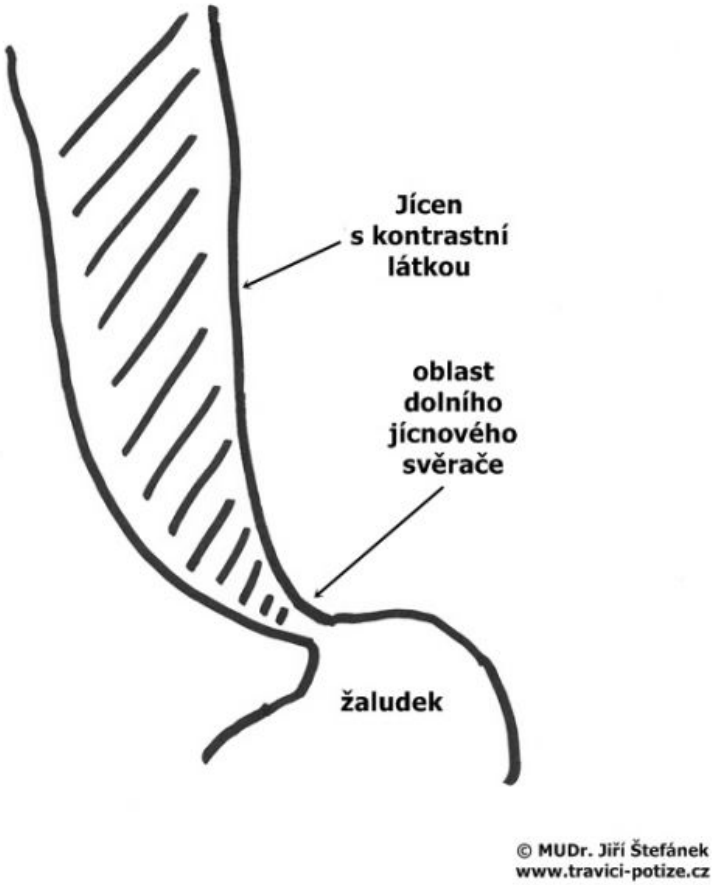

Vzhled jícnu při achalázii po podání kontrastu

Ezofagogastroskopie nebývá stoprocentně přínosná, častý bývá nález rozšířeného jícnu s vyšším obsahem slin a zbytků potravy, mohou být přítomny známy stagnační ezofagitidy (slizniční eroze). Zlatým standardem je jícnová manometrie, kde prokážeme snížení peristaltiky distálního jícnu, zvýšený klidový tonus dolního jícnového svěrače a neschopnost jeho relaxace při průchodu sousta. Normální tonus dolního jícnového svěrače by měl být cca 15-25 mm rtuti s poklesem při relaxaci na 25% této hodnoty.

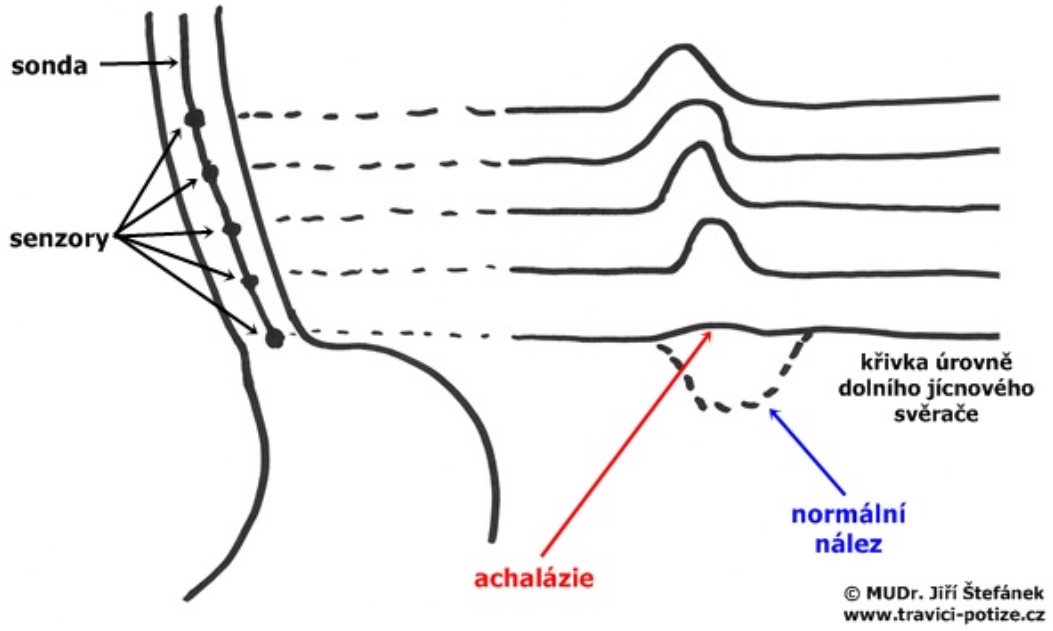

Typický manometrický nález u achalázie s poruchou relaxace dolního jícnového svěrače

Léčba

Neuropatologická příčina nemůže být vyléčena, proto je nutno alespoň zlepšit vyprázdňovací schopnost jícnu. Léčbu proto soustřeďujeme zejména na dolní jícnový svěrač. Z **léků** se podávají blokátory kalciových kanálů a těsně před jídlem i nitráty. Z endoskopických metod existuje možnost **aplikace botulotoxinu** do oblasti dolního jícnového svěrače, efekt bývá uspokojivý, ale dočasný. Další endoskopickou možností je **dilatace** dolního jícnového svěrače. Při dosažení dilatace na průměr cca 3 cm se naruší hladký sval svěrače a poklesne jeho klidový tonus. Nebezpečným rizikem je možná perforace jícnu.

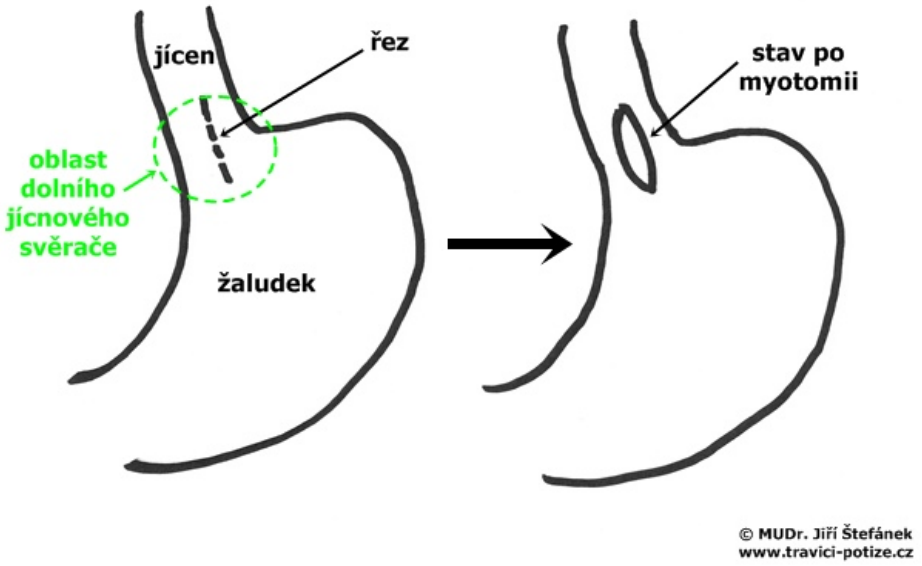

Hellerova myotomie

Chirurgické řešení spočívá v tzv. Hellerově myotomii. Její nespornou výhodou je uspokojivý efekt s dramatickým zlepšením u 60-100% pacientů. Kromě operačních rizik je zde pooperační riziko vzniku závažné refluxní ezofagitidy, proto se Hellerova myotomie obvykle kombinuje s částečnou fundoplikací.